

PROGRAMA DE ACREDITACION DE CENTROS DE MAMOGRAFIAS

Dra. Consuelo Fernández T.

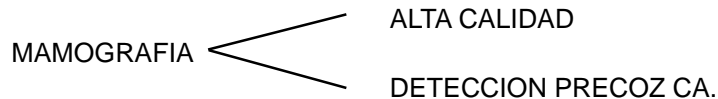
Discusión previa en la Sociedad Chilena de Radiología

La Sociedad Chilena de Radiología, a través del capítulo de Imágenes Mamarias, se ha propuesto optimizar la calidad de los exámenes de mamografía en nuestro medio, ya que ésta ha comprobado ser el único medio de lograr la detección precoz del cáncer de mama.

En Estados Unidos se inició un programa de acreditación voluntaria en el año 1987, elaborado por el Colegio Americano de Radiología (ACR), que es actualmente obligatorio.

En América Latina se ha puesto en práctica programas similares en los últimos años, algunos de éstos han logrado el apoyo gubernamental. Hemos visto la necesidad de proponer un programa de acreditación de centros de mamografía con el fin de homogeneizar y resguardar la calidad de las mamografías en nuestro país.

Este programa de acreditación de Centros de Mamografía será propuesto inicialmente por la Sociedad Chilena de Radiología; cuenta con el apoyo del Ministerio de Salud y esperamos también contar con las sociedades científicas preocupadas del tema.



ACREDITACION

Definición:

La acreditación es un reconocimiento que se entrega a los Centros de Mamografía que cumplen con los estándares específicos relacionados con todos los aspectos de la mamografía.

El propósito del programa es asegurar los aspectos cuantitativos y cualitativos de una mamografía de alta calidad, que permita la detección precoz del cáncer de mama.

Objetivos Generales:

- A. NORMAS DE CALIDAD DE LA IMAGEN
- B. UNIFICAR CRITERIOS DIAGNOSTICOS y DEL INFORME RADIOLOGICO

CALIDAD DE IMAGEN MAMOGRAFICA:

La calidad óptima de una mamografía es aquella que con la **menor dosis** de radiación posible, permite la **definición** y el **contraste** óptimo de todo el parénquima mamario siendo capaces de identificar nódulos de 3 mm de diámetro y **microcalcificaciones** desde 0.2 mm.

CALIDAD DE IMAGEN:

1. **REQUISITOS:**
 - a) Equipamiento
 - b) Posicionamiento e identificación
 - c) Recursos humanos
2. **CONTROL DE CALIDAD**
3. **INFORME MAMOGRAFICO**

1.a Equipamiento

1. MAMOGRAFO
2. PANTALLAS - PELICULAS, CASSETTE
3. PROCESADORA
4. NEGATOSCOPIO

1.a.1. MAMOGRAFO

Condiciones técnicas mínimas que debe cumplir el equipo.

- Generador de 24-32 KV. Kilovoltaje mínimo y estable.
- Tiempo de exposición variables, Exposímetro automático.
- Tubo de molibdeno con ventana de berilio. Disminuye la dosis media, aumenta la calidad de la imagen y disminuye la radiación secundaria.
- Sistema de compresión. Paletas adecuadas.
- Punto focal perpendicular al chasis y variable
- Arco C con sistema de angulación (0-90° mín.)
- Biombo de protección.
- Magnificación.

1.a.2. COMBINACION PANTALLAS - PELICULAS:

Debe asegurar alta velocidad (mínimo tiempo y kilovoltaje), óptimo contraste y resolución.

1.a.3. PROCESADORA:

Idealmente deberá ser de revelado extendido, a través de estanques. En caso de ser de sobremesa, requerirá mayor rigidez en el control de la calidad.

1.a.4. NEGATOSCOPIO:

Con alta intensidad y homogeneidad de la luminosidad. Deben disponer además de luz fuerte adicional.

1.b. Posicionamiento e identificación

Proyecciones Mamográficas:

- | | |
|-------------|----------------------------|
| Basales | Cráneo Caudal |
| | Oblicua Medio Lateral |
| Adicionales | Perfil (90° latero-medial) |
| | Oblicua Axilar |
| | Axilar |
| | Prolongación Lateral C.C. |
| | Prolongación Medial C.C. |

Compresión Localizada
Magnificación
Cualquier otra Proyección

PROYECCIONES: Deben incluir

CRANEO - CAUDAL:

- Exposición de todo el parénquima glandular.
- Exposición de la grasa retromamaria, Idealmente visualizando el pectoral.
- Visualización completa de estructuras lineales y circulares del parénquima.
- Reproducción de la piel y del tejido celular subcutáneo (puede ser útil usar luz fuerte)

OBLICUA MEDIO LATERAL:

- Visualización de todo el parénquima mamario.
- Visualización de la grasa retromamaria.
- Visualización del músculo pectoral, por lo menos hasta la altura del pezón.
- Visualización de ganglios axilares.
- Pezón de perfil (o tangencial).
- Pliegue o surco inframamario.

IDENTIFICACION PLACAS

Nombre :

Fecha :

Mama lado: Der. o Izq.

Proyección: Cráneo-Caudal, Oblícuca Medio Lateral, Perfil, Localizada, etc.

La Proyección y lados indicados con letras en ángulo superior externo de cada placa.

1.c. Recursos Humanos

Médico Radiólogo:

Formación y certificación en Centro acreditado. Durante la especialización (radiólogo), entrenamiento al menos dos meses.

Informar por lo menos 60 mamografías mensuales durante 2 años, como mínimo.

En la actualidad se sugiere acreditación de experiencia adecuada.

Tecnólogo Médico en Radiología:

Entrenamiento en control de calidad y posicionamiento.

Demstrar los conocimientos o certificación correspondiente.

Técnico Profesional de Salud:

Autorización para operar equipos de rayos X. Entrenamiento específico en Rx, posicionamiento y control de calidad. Supervisión de un Médico Radiólogo o TM.

MANTENCION DE ACREDITACION:

- Informar al menos 60 mamografías mensuales.
- Asistencia a cursos de perfeccionamiento y/o estadías en unidades de mamografía acreditadas (al menos 15 días al año).

2. CONTROL DE CALIDAD:

Definición:

Programa de actividades que deben realizarse en una unidad de mamografía, tanto a los equipos como a los procedimientos; el objetivo es asegurar una alta calidad y optimizar la información.

- Tecnólogo Médico, especializado. Responsable del control de calidad con entrenamiento específico.
- Monitoreo diario: Procesadora y Cuarto oscuro.
- Prueba de pesquiza o problemas y mantención periódica del Equipo
- Control de posicionamiento y compresión en mamografía.
- Control de negatoscopios y condiciones de visualización.
- Características de las pantallas y películas en mamografía (alto contraste y alta resolución).

FRECUENCIAS MINIMAS de CONTROL DE CALIDAD MAMOGRAFICA

Limpieza cuarto oscuro	Diario
Control de calidad de procesadora	Diario
Limpieza de pantallas	Semanal
Condiciones de visión del negatoscopio	Semanal
Imágenes de fantoma	Mensual
Lista de chequeo visual	Mensual
Análisis de repetición	Trimestral
Velo cuarto oscuro	Semestral
Contacto pantalla - película	Semestral
Compresión	Semestral

3. INFORME MAMOGRAFICO:

Debe contener una descripción completa de los hallazgos y la evaluación e interpretación de éstos, finalmente habrá una recomendación de diagnóstico y/o conducta a seguir en el estudio.

Se sugiere la incorporación del BIRADS (*Breast Imaging Reporting and Data System*), de la Sociedad Americana de Radiología.

- Descripción del examen.
- Indicación del examen.
- Antecedentes significativos.
- Descripción de los hallazgos.
- Interpretación de los hallazgos.
- Conclusión mamográfica.
- Recomendaciones.

ACREDITACION:

1. Solicitud de acreditación:
La solicitud de acreditación y el proceso de evaluación será en forma **voluntaria**, debiendo completar el formulario propuesto por el Capítulo de Imágenes Mamarias de la Sociedad Chilena de Radiología, anexando los antecedentes requeridos.
2. Enviar 4 exámenes de mamografía completos (proyecciones cráneo-caudal y oblicua medio-lateral), con los respectivos informes elaborados. Incluir mamas densas, normales y adiposas.
3. Evaluación de **dosimetría** por una institución acreditada, idealmente debe ser el I.S.P. (Instituto de Salud Pública).
4. Pruebas de sensitometría, densitometría y evaluación de "Fantoma" realizados por un grupo de Técnicos (financiado por interesados).

La acreditación durará un período de 4 años y la mantención de ésta será por la actualización de la información de equipamientos, procesos y profesionales.

ANEXO.

SOLICITUD DE ACREDITACION

Identificación del Centro:

Nombre:

Director Técnico o Representante Legal:

Dirección:

Rut:

Teléfono:

Fax:

— Médicos Radiólogos que informan mamografías:

- | | |
|----|----|
| 1. | 4. |
| 2. | 5. |
| 3. | 6. |

— Tecnólogo Médico o Técnico responsable

- 1.
- 2.
- 3.

Equipamiento

Equipo:

Procesadora:

Pantalla /Películas:

— Certificados que acrediten formación de:

- | | | |
|---------------------|---------------------|----------------------|
| 1. Médico Radiólogo | 2. Tecnólogo Médico | 3. Técnico entrenado |
|---------------------|---------------------|----------------------|

PROCEDIMIENTOS ADICIONALES:

Magnificación

Neumocistografía

Galactografía

Biopsia radioquirúrgica

Radiografía pieza operatoria

Biopsia percutánea por ecotomografía corebiopsia

Biopsia percutánea por ecotomografía aguja fina

Marcación lesiones con ultrasonido

Biopsia estereotáxica - con mesa horizontal, vertical o WS

Mamografía digital

Mammotome

Radiología digital del espécimen

BIBLIOGRAFIA

1. ACR Standard for Diagnostic Mammography and problem-solving Breast Evaluation.
2. ACR Standard for performance of screening mammography.
3. Recommended specification for ner mammography equipment. Report of the ACR-CDC. Focue.
4. Mamografía calidad de imágenes, control de calidad. División de imágenes para la salud, Kodak Chilena.
5. Tabar L, Dean P.B., Mammography Atlas.
6. Ward Parson, MD, RT. The physical aspect of X-Ray mammography.
7. Ilustred breast imaging reporting and data system.
8. Organización, desarrollo, garantía de calidad y radioprotección en los Servicios de Radiología: Imagenología y Radioterapia. Cari Borrás, DSC, PACR 1 OPS OMS.
9. Consenso canadiense Can. Med. Azzoe. Feb 1998.
10. Programa de acreditación de servicios de mamografía en países de americalatina. Hilton Koch, CIR.
11. Programa de evaluación de mamografía de Colegio Interamericano de Radiología (CIR), de la Organización Panamericana de la Salud (OPS) y Organización Mundial de la Salud (OMS).
12. Mammography accreditation program and mammography quality standards ACT. ACR. October, 1994.
13. Kopans D.B. The Breast Imaging (1998).
14. Subprograma mundial de prevención secundaria del cáncer de mama. Ministerio de Salud, y Acción Social, Argentina - Abril, 1999.
15. Eklund GW, Cardenosa G: The art of mammographic positions. In: Basaett LW (ed), *Radiol Clin of North Am* 1992; 30:21-53.
16. Kopans DB, Waltzkin ED, Linetsky L, et al. Localization of breast lesions identified on only one mammographic view. *AJR* 1987; 149:69-41.
17. Kopans DB: Breast imaging. Philadelphia: JB Lippincott, 1989. 43-58.
18. Logan WW, Janua J: Use of special mammographic view* to maximize radiographic information. *Radiol Clin North Am* 1987; 25:953-959.
19. Sickles EA. Magnification mammographic. In Basaett LW, Gold RH, eds. Breast cancer detection: mammography and other methodo in breast imaging, 21,d ed. New York: Grune & Stratton, 1987:111-117.
20. Tabar L. Microfocal spot magnification mammography. In Brunner S, Langfedt B, Anderson PE, eds. Early detection of breast cancer. Berlin: Springer-Verlag, 1984:62-68.
21. Tabar L, Dean PB: Optimun mammographic technique: The annotated cookbook approach. *Administrative Radiology* 1989:54-56.
22. Eklund GW, Cardenosa G, Parsons W. Assesing the adequacy of mammographic image quality. *Radiology* 1994; 190:297-307.
23. Radiologic technologist's manual. Hendrick RE (chair) ACE mammography quality control: Radiologic technologist's manual. Reston, VA: ACR; 1992.
- 24.- Tabar L, Haus AG. Processing of mammographic film: Technical and clinical considerations. *Radiology* 1989; 173:65-69.

